腓骨筋腱脱臼～治療アルゴリズムについて考える～

○山本　清　了徳寺大学　東京女子医科大学大学院解剖学教室　山本接骨院

Key word：dislocation of peroneal　tendons,

【目的】腓骨筋腱脱臼の頻度は足関節全外傷の 0.3 ～ 0.5%とまれであるものの足部外傷の際、見逃されているとの報告がある (Monteggia 1803)。
外傷を扱う専門職である柔道整復師は足部外傷を適切に治療する為、指針に従って治療を行うことが望まれる。
しかしながら、結論からいうと柔道整復学（総論･実技編）教本に腓骨筋腱脱臼治療法の具体的な記載はない。さらに学術書（整形外科学・足部外科学書）にも一定のアルゴリズムがない。今回、治療に関して的確な評価と判断を下せるよう足部マクロ解剖を実施し、脱臼に至る仮説を探り実際の臨床例を取り上げるとともに､足部外傷に関する文献、学術書の情報を整理し柔道整復師に有効と思われる治療アルゴリズムについて考える。
【対象】本研究は、解剖学的特徴を理解確認するため東京女子医科大学解剖学教室、藤枝教授の下に足部マクロ解剖を実施（解剖実習献体１体２肢）。分類、評価は足部外傷に関する文献と学術書の情報を参考とし、実際の臨床例を踏まえて考察する。
【結果】腓骨筋腱周囲の解剖：短腓骨筋は腓骨遠位２/ ３に起始し外果後方のやや近位で腱に移行し、外果後方の腱溝を経て第５中足骨基底部に停止する。長腓骨筋腱は脛骨外側顆および腓骨外側の近位２/ ３に起始し腓骨の遠位１/ ３で腱に移行し外果後方の腱溝を経て足底から内側楔状骨と第１中足骨基底部に停止する。外果後方ではでは上腓骨筋支帯、踵骨外側の腓骨筋滑車部で下腓骨筋支帯に被われる。特徴として外果後方部では繊維軟骨様の ridge を作り、腱溝内では長腓骨筋腱は外側、短腓骨筋腱が内側寄りに短腓骨筋が長腓骨筋腱を包み込む構造を呈している。外果後方部で急激な走行変更を強いられ踵骨外側の腓骨筋滑車の下方の溝を通過する。最長な長腓骨筋腱が短い腱即ち短腓骨筋腱から滑脱の危険性を示唆する。分類、評価：先天性脱臼と後天性脱臼に分類され、後者は外傷性脱臼と非外傷性脱臼に分ける。さらに上腓骨筋支帯の損傷形態により３型に分類し grade Ⅰが 51%、grade Ⅱが 33%、grade Ⅲが 16%とされている（Eckert 1976)。腱脱臼の評価については、実際の臨床外観より脱臼を再現できれば診断は確定できる。症状は新鮮例で外果後方腓骨筋腱支帯部の圧痛と腫脹､皮下出血を認める。陳旧性では該部の疼痛･圧痛と脱臼感を訴える。治療法の選択：新鮮例で保存療法を選択した場合（ギプス固定４～ 6W）の治癒率は 50%であり、スポーツ選手、陳旧例で確実に整復位を維持するためには観血的療法が必要であると報告している（Escalas 1987, 安田稔人 2010)。
以上の結果より長腓骨筋腱脱臼の治療アルゴリズムを提起する。
【考察】足部外傷を多く扱う柔道整復師は、腓骨筋腱脱臼を見逃すことなく的確に評価し治療法選択については治癒率の説明と同意をしなくてはならない。その際、常に足の解剖学的特殊性のみならず荷重歩行に対する考え方と全人的医療すなわち社会的背景を考慮することも忘れてはならない。
【結語】足部マクロ解剖を実施し、脱臼に至る仮説を探り実際の臨床例を取り上げ足部外傷に関する文献、学術書の情報を整理し柔道整復師に有効と思われる治療アルゴリズムについて考察した。

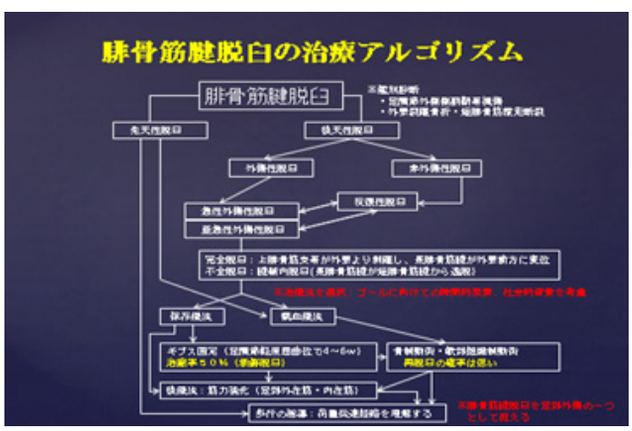

引用文献
関節外科　基礎と臨床 Journal of Joint Surgery vol.36 No.1 2017
参考文献
　大谷　修：人体解剖学実習　要点と指針．南江堂，２０１１
寺田春水、藤田恒夫:解剖実習の手引き．第 11 版，南山堂，２００４
高倉義典、ほか：足の臨床．メジカルビュー社，２０１０
内田淳正，ほか：カラー写真でみる！骨折・脱臼・捻挫．羊土社，２００６